электронный журнал
МОЛОДЕЖНЫЙ НАУЧНО-ТЕХНИЧЕСКИЙ ВЕСТНИК
Издатель ФГБОУ ВПО "МГТУ им. Н.Э. Баумана". Эл No. ФС77-51038.

УДК 57.087
05.11.00

 # 07, июль 2012

Формализация скрининговых цитологических исследований заболеваний шейки матки

Кривченко З.Т.

Студентка,
кафедра «Биомедицинские технические системы»

Научный руководитель: А.В. Самородов,
кандидат технических наук, доцент, доцент кафедры «Биомедицинские технические системы»

МГТУ им. Н.Э. Баумана
sinkrivchenko@gmail.com

По данным Всемирной организации здравоохранения, ежегодно в мире выявлется около 500 000 заболеваний раком шейки матки (РШМ). Это ведущая опухоль в структуре женской онкологической заболеваемости и смертности в развивающихся странах Азии, Африки и Латинской Америки. В 2009 РШМ в структуре онкологических заболеваний женской половины населения составлял около 15 %. В 2000 году во всем мире РШМ заболело 468 тысяч женщин, 233 тысячи из которых ушли из жизни. Это, безусловно, крайне важная медицинская и социальная проблема во всех экономически развитых странах, ведь женщина – это центр семьи, ее здоровье оказывает огромное психосоматическое влияние на состояние всей семьи и населения в целом.

Чаще всего РШМ поражает женщин среднего возраста. В большинстве случаев возраст не превышает 50 лет. Очень редко опухоль возникает у девушек моложе 20 лет. Многие пожилые женщины не осознают, что, несмотря на преклонный возраст, риск развития опухоли сохраняется. РШМ у женщин старше 65 лет выявляется почти в 20% случаев. Именно поэтому пожилым женщинам так важно регулярно сдавать мазки на онкоцитологию.

Ранее РШМ был самой частой причиной смерти от злокачественных опухолей. Затем, в период между 1955 г и 1992 г летальность от РШМ упала почти на 70%. Основная причина подобных положительных изменений кроется в применении мазка на онкоцитологию. Данный скрининг-тест способен выявлять изменения на слизистой оболочке шейки матки задолго до развития рака. Также, он помогает раннему выявлению рака, когда его еще можно излечить. Коэффициент смертности от РШМ продолжает уменьшаться примерно на 3% в год.

В сложной и разветвленной проблеме РШМ ключевое положение занимает проблема усовершенствования методов ранней диагностики этого заболевания. В 1928 году практически одновременно независимо друг от друга в литературе

появились сообщения о возможности выявления рака по исследованию мазков из шейки матки – Aurel A.Babes (Румыния) и George N.Papanicolaou (США), и именно на этом материале началось изучение клеточного состава стекол-препаратов, отлажены методики окрашивания цитологических мазков, разработаны новые способы обработки материала для цитологического исследования, возникло понятие о возможности скрининга – раннего выявления и лечения предопухолевых состояний, изучены этиологические и патогенетические факторы развития рака.

Исходя из всего вышесказанного, определяется следующая крайне актуальная задача: разработка биотехнической системы для проведения цитологического анализа препаратов шейки матки, которая бы совмещала в себе преимущества визуального и аппаратного метода, как то высокая скорость обработки материала, а также высокие показатели чувствительности и специфичности проводимого анализа. Целью данной работы является создание базы знаний для формирования биотехнической системы для проведения цитологического анализа препаратов шейки матки.

Шейка матки (ШМ) - это нижний отдел матки. Плод растет и развивается в теле матки (верхних ее отделах). Шейка соединяет тело матки с влагалищем (родовым каналом). Участок шейки, который расположен ближе всего к телу матки, носит название эндоцервикс (цервикальный канал). Самая близкая к влагалищу часть называется экзоцервикс (влагалищная часть шейки матки). Внутреннюю поверхность шейки матки выстилают, в основном, два типа клеток: плоский эпителий (во влагалищной части) и железистый эпителий (в эндоцервиксе). Участок соединения двух типов эпителия называется зоной трансформации (переходной зоной). Большинство злокачественных опухолей берут свое начало именно из данного места.

Обычно РШМ начинается с клеток слизистой оболочки. Данные клетки превращаются в злокачественные постепенно. Сперва в здоровых клетках слизистой шейки матки возникают предопухолевые изменения, которые затем переходят в рак. Для описания подобных состояний врачи используют самые разные термины: интраэпителиальная цервикальная неоплазия (CIN), плоскоклеточные интраэпителиальные изменения (SIL), клеточная дисплазия. Подобные изменения можно выявить при мазке по Папаниколау (на онкоцитологию) и провести их лечение с целью профилактики рака [1].

На сегодняшний день существует множество различных способов диагностики РШМ, однако в скрининговых цитологических исследованиях необходимо использовать наименее инвазивные методы с наименьшей энтропией для организма.

Клинико-визуальный метод диагностики является одним из наиболее распространенных в диагностике заболеваний ШМ и других отделов гениталий. С помощью рутинного осмотра ШМ и влагалища с добавлением теста с 3–5% уксусной кислотой и раствором Люголя выявляется большинство выраженных патологических состояний ШМ. Визуальный метод в сочетании с другими тестами в некоторых исследованиях показал чувствительность, эквивалентную цитологическому методу, однако в большинстве случаев нельзя ограничиваться только лишь результатами визуальной оценки при окончательной постановке диагноза. Так, чувствительность его для цервикальных интраэпителиальных повреждений высокой степени составила 80–83% при специфичности 64–87%. Поэтому при отсутствии возможности сделать кольпоскопию при первичном осмотре следует оценить состоянии слизистой оболочки и кожи гениталий визуально с применением указанных проб. Атипически измененный эпителий можно

увидеть невооруженным глазом, как ацетобелое пятно после аппликации раствором уксусной кислоты или как йоднегативный участок после нанесения раствора Люголя, что, безусловно, является основанием для направления пациентки на кольпоскопическое исследование [1].

Кольпоскопия представляет собой высокоинформативный и недорогой метод ранней диагностики заболеваний ШМ, без которого сегодня невозможно представить обследование женщины с гинекологической патологией. В ходе процедуры пациентка находится на гинекологическом кресле, как и во время влагалищного исследования. Во влагалище вводятся зеркала-расширители, что позволяет увидеть шейку матки. Для осмотра самой шейки матки врач использует кольпоскоп. Кольпоскоп – это инструмент с увеличительными линзами (наподобие бинокля), основная часть которого остается снаружи тела. Кольпоскоп позволяет врачу тщательно осмотреть поверхность шейки матки. Для того, чтобы облегчить выявление патологических участков, врач смазывает слизистую оболочку слабым раствором уксусной кислоты. Наиболее популярной разновидностью его является расширенная кольпоскопия, включающая в себя осмотр и ревизию состояния слизистой оболочки шейки матки, влагалища и вульвы при увеличении с помощью микроскопа в 7–30 раз и применением некоторых эпителиальных тестов, при которых оценивается реакция тканей в ответ на их обработку различными медикаментозными средствами. Выделяют 5 классов кольпоскопических картин: нормальные, аномальные, неясные (неудовлетворительная кольпоскопия), подозрительные на рак и смешанные (разные). Нормальные картины – многослойный плоский и цилиндрический эпителий, зона трансформации. К аномальным (атипическим) картинам относят ацетобелый эпителий, мозаику, пунктацию, атипические сосуды. Однако кольпоскопический метод исследования является малоспецифичным методом диагностики, в известной мере субъективным, и требует квалифицированной подготовки специалистов, поэтому его нельзя рассматривать как метод скрининга.

При обнаружении подозрительного участка на шейке матки врач проводит его биопсию. При биопсии из патологической зоны удаляется крошечный образец ткани. Биоптат отправляется в патоморфологическую лабораторию для изучения под микроскопом. Биопсия – это единственный точный способ определить характер изменений (рак, предраковое состояние или доброкачественные изменения). Если кольпоскопия является безболезненной, то биопсия шейки матки может вызывать некоторый дискомфорт или даже боли у некоторых женщин. Для выявления рака и предраковых изменений шейки матки используется несколько видов биопсии. Иногда в ходе биопсии врач может полностью удалить измененную ткань. В подобных случаях это единственное необходимое лечение. Биопсия во время кольпоскопии (кольпоскопическая биопсия): Данная процедура предполагает предварительный осмотр шейки матки (кольпоскопию) для обнаружения патологических участков. С помощью биопсийных щипцов врач удаляет с поверхности шейки матки небольшой участок (около 0,3-0,5 см) ткани. Биопсия может вызывать умеренную кратковременную схваткообразную боль и слабое кровотечение после процедуры. Существуют различные виды биопсии, наиболее распространенные из которых: кольпоскопическая биопсия, кюретаж цервикального канала, клиновидная биопсия [2].

Гистологический метод диагностики мог бы служить "золотым стандартом", однако высокая стоимость, невозможность использовать многократно, не всегда точный прицельный забор материала ограничивают его использование. К проведению биопсии ШМ имеются определенные показания, однако практика

свидетельствует о том, что лучше произвести биопсию с последующим гистологическим исследованием, чем недооценить серьезность процесса и поздно провести эту процедуру. Гистологический метод также нельзя считать скрининговым, он используется в клинической практике только на этапе окончательной постановки диагноза.

Внедрение цитологического метода скрининга в США, Европе, Австралии за последние 40–50 лет позволило снизить заболеваемость РШМ на 80–90%. Поскольку прогрессия ПВИ в РШМ занимает долгое время (7–15 лет), то целью такого скрининга является диагностика болезни ранней стадии и лечение еще на стадии предрака.

Цитологический скрининг признан классическим методом и рекомендован ВОЗ для проведения в масштабах национальных программ. Это наименее инвазивный и наиболее доступный из всех информативных методов. Чувствительность цитологического метода исследования, по данным разных авторов, составляет 66–83%, специфичность – 60–85%. Подсчитано, что скрининг женщин в возрасте 25–64 лет с интервалом в 5 лет может привести к снижению смертности от РШМ на 84%. Информативность цитологического метода определяется уровнем подготовки специалистов, а также качеством забора материала для цитологического исследования, так как неправильный забор материала повышает частоту ложноотрицательных результатов. Полноценное взятие мазка с использованием специальных инструментов (цитобраши, цервикс-браши) позволило значительно повысить информативность цитологического метода. Мазок для цитологического исследования следует брать с поверхности экзоцервикса, влагалища и вульвы с помощью шпателя, из эндоцервикса – с помощью щетки-эндобраша. Наносят материал тонким слоем на специально обработанное обезжиренное стекло. Цитологическое исследование препаратов должно состоять из подробного описания морфологической картины и заключения, по возможности с указанием характера процесса (доброкачественный или злокачественный), при наличии опухоли, определении тканевой принадлежности, гистологической формы и степени дифференцировки опухоли. Описание цитологической картины должно проводиться по одной схеме и включать в себя осмотр при малом увеличении (обзор) и при иммерсии [3].

Цитологическое исследование основывается на оценке комплекса характеристик цитологического препарата, включающего в себя следующие параметры: фон препарата (наличие дополнительных включений или промежуточных веществ), количество и расположение клеток (образование комплексов и структур), сохранность клеточных границ, размеры и формы клеток, расположение и окрашиваемость ядра (положение относительно цитоплазмы, ядерно-цитоплазматическое соотношение – отношение площади ядра к площали цитоплазмы), характер строения хроматина, количество, форма, размеры и четкость границ ядрышек, объем, окраска, четкость границ цитоплазмы, а так же наличие многоядерных клеток и фигур деления. В цитологическом препарате без особенностей форма ядра округлая, оно окружено цитоплазмой, а площадь ядра крайне мала по сравнению с площадью цитоплазмы, в которой нет дополнительных включений (следует учитывать возрастные изменения, ведущие к увеличению площади ядра), фоном служит материал плоского эпителия шейки матки, без клеток крови или фигур деления других клеток, все клетки должны быть сохранные [4].

Различают множество способов окраски цитологического препарата. Метод окрашивания по Папаниколау является наилучшим для цитологических мазков, так как этот метод позволяет оценить степень созревания цитоплазмы (от сине-зеленого

цвета в незрелых клетках до розового в клетках со зрелой цитоплазмой и оранжевого в клетках с ороговением); благодаря влажной фиксации хорошо сохраняются ядра, клеточная мембрана и структура хроматина, однако этот метод является крайне дорогим и требует длительной подготовки препарата перед исследованием. Метод окрашивания по Романовскому (азур-эозиновой смесью) в разных лабораториях используется в разных модификациях – по Паппенгейму (Маю-Грюнвальду-Гимзе), Лейшману, Романовскому-Гимзе и т.д. Преимуществом метода является четкое прокрашивание ядерной субстанции, вследствие чего хорошо просматривается структура хроматина, а также бактериальнаой флоры простейших. Обычно предполагается, что метод Романовского включает в себя все методы, в которых используется азур-эозиновая смесь. Преимуществом метода «Гематоксилин-эозин» является интенсивное окрашивание ядер с атипией, в связи с чем он широко используется при скрининге [3].

Рассматривая задачу разработки системы цитологического анализа препаратов шейки матки нельзя не упомянуть о существующих системах автоматизированного анализа, как например система “CytoCore InPath Slide Based test”, специализирующуюся на использовании автоматизированных инструментов для определения материала по параметрам «норма» или «не норма», или же “Imstar Pathfinder Morphoscan and E-mage”, создающая маркеры клеток для цитологических препаратов. Многофункциональные системы разработаны компаниями Zeiss (Carl Zeiss Mirax Scan), Leica (Leica AS TPS2) и Olympus (Olympus-Soft Imaging System .slide). Компанией BD разработана система цитологического скрининга BD FocalPoint, основанная на обработке изображений цитологических препаратов шейки матки. Система получает 10 полей зрения с каждого препарата, после чего проводится интегральная оценка алгоритму, представленному на рисунке 1.

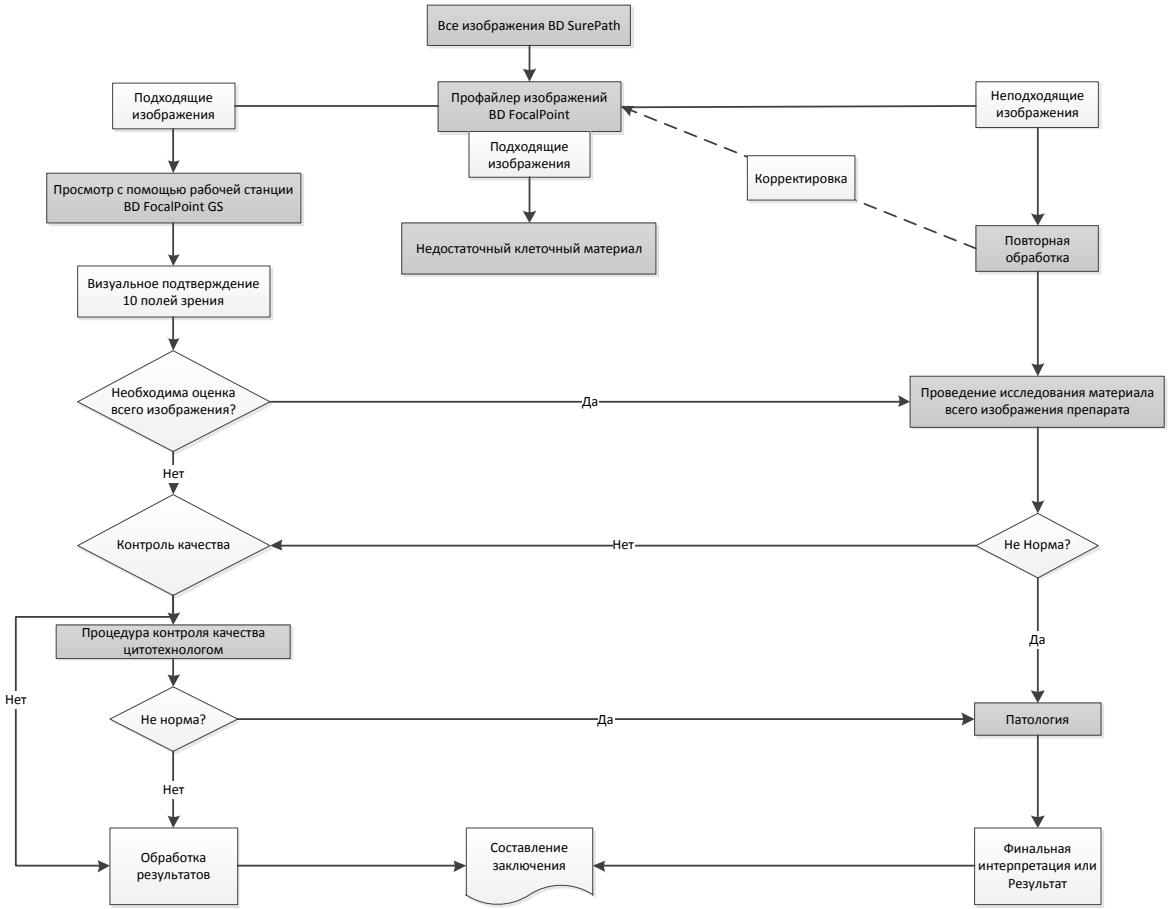

Рис. 1. Алгоритм работы системы BD FocalPoint

Основной недостаток этой системы заключается в использовании мазков, приготовленных по методу Папаниколау, что существенно повышает стоимость исследования.

Для оптимизации процесса скрининга цитологических препаратов шейки матки предлагается создать систему начальной дифференцировки патологических препаратов от препаратов без особенностей, в основе которой лежит исследование препаратов, окрашенных по Романовскому, с целью увеличения экономической эффективности использования системы. Схема принятия решения при определении начальной стадии онкологического процесса представлена на рисунке 2.

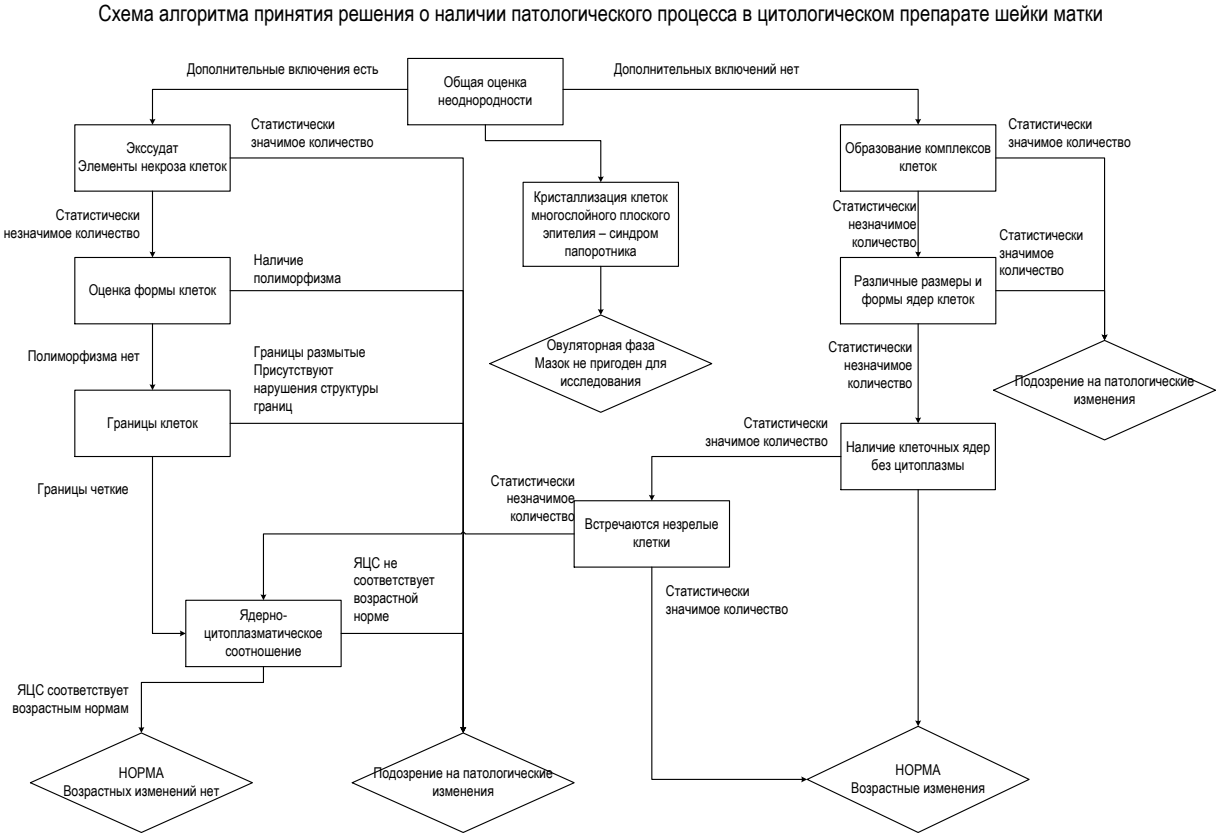

Рис. 2. Схема принятия решения при определении начальной стадии онкологического процесса

Представленный алгоритм оптимизирует процесс диагностики цитологических препаратов шейки матки, так как здесь используется один из наиболее информативных и экономически эффективных методов исследования. Помимо этого, исследование не является инвазивным, что повышает его привлекательность для женщин при скрининге. Таким образом, предложенный метод может рассматриваться как крайне эффективный способ оценки наличия патологического развития шейки матки.

Список литературы

1. Бохман Я.В. Руководство по онкогинекологии. – СПб.: «ООО Издательство Фолиант», 2002. – 542 с.

2. Кольпоскпия: диапазон диагностических возможностей: Пособие для врачей / Под ред. О.И.Линевой. 2009. – 82 с.

3. Савичева А.М. Порядок проведения микроскопического исследования мазков из урогенитального тракта. Методические рекомендации для специалистов по лабораторной диагностике / А.М. Савичева, Е.В. Соколовский, М.Домейка – Санкт-Петербург: Изд-во Н-Л, 2007. – 64 с.

4. Шабалова И.П., Касоян К.Т. Цитологическая диагностика заболеваний шейки и тела матки. 3-е издание, исправленное и дополненное. М.-Тверь: ООО «Издательство «Триада», 2010. 232 с.